

DENTS DE SAGESSES

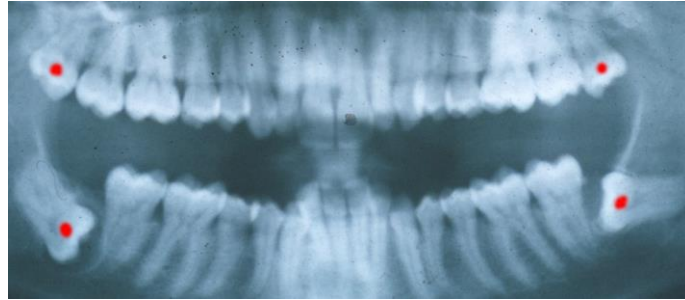
A quoi servent-elles ? A rien !!!

Est-il recommandé de les extraire ?

OUI si la probabilité qu'elles ne poussent pas correctement est présente.

Faut-il extraire en haut et en bas ?

NON. Celles du haut feront en général une évolution normale et seront faciles à enlever une fois sorties si cela devient nécessaire.



Droite Patient de 35ans Gauche
Dents de sagesse supérieures faciles à enlever, celles du bas...

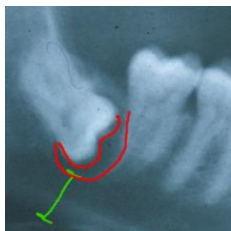
Enlever une dent de sagesse vers 14-16ans est simple. La dent n'ayant pas encore de racines, elle ne tient pas à l'os et une fois l'ouverture faite, c'est comme enlever le noyau d'une cerise : Un coup de cuillère et hop dehors !

Exemples :

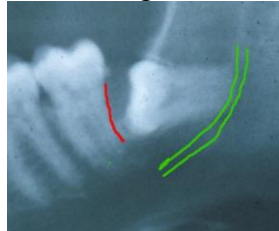
Patient ci-dessus

A droite : Présence d'un kyste avec atteinte parodontale, risque de carie et infection(rouge). Epaisseur osseuse insuffisante d'où risque de fracture lors d'un choc(vert).

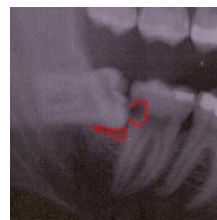A gauche : Atteinte parodontale, risque de carie et infection(rouge). Risque de lésion du nerf lors d'extraction de la dent de sagesse(vert).



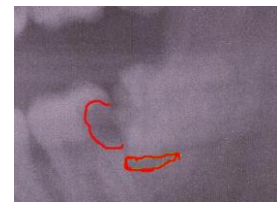
Droite



Gauche



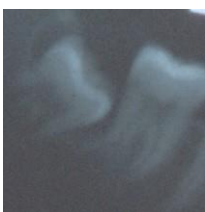Autre patient : Caries avec atteinte du nerf
Poche en formation sous la dent de sagesse



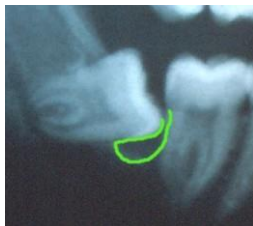Evolution d'un patient de 15ans en deux ans :

A droite: Risque d'atteinte parodontale, d'infection et de carie.

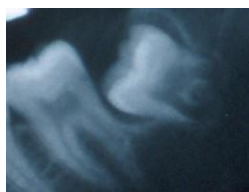A gauche: Risque d'atteinte du nerf passant dans le canal marqué en vert lors de l'extraction de la dent de sagesse. Les racines entourent le canal.



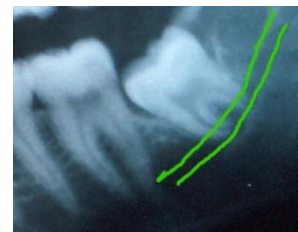Droite 15ans



17ans



Gauche 15ans



17ans